SEIN INFLAMMATOIRE SUR PROTHESE COMMENT EXPLORER

DR OLIVIER OUHIOUN
GROUPE CIM CARDINET

Sujet d actualité!

Le Monde S'abonner

SANTÉ • IMPLANT FILES

« Implant Files » : une enquête journalistique aux répercussions mondiales

Les révélations du consortium international d'investigation (ICIJ) débouchent sur des mesures pour contrôler les dispositifs médicaux.

Par Stéphane Horel • Publié le 06 mars 2019 à 11h23 - Mis à jour le 06 mars 2019 à 11h23

L'OBS Je m'abonne

L'Obs > Santé

Lymphome et prothèses mammaires : pourquoi le débat agite la chirurgie plastique

À la Une Le Point

Cancer lié aux prothèses mammaires : « Je suis en plein cauchemar »

Laetitia a développé un lymphome rare en lien avec ses implants mammaires. Se confiant à « Sept à huit », elle voudrait savoir qui est responsable. PAR LEPOINT.FR

généralités

- Patientes porteuses de prothèses **400 000 à 500 000** environ
- **30% à 50% de prothèses macro texturées**
- **70 000** prothèses posées chaque année
- 80% / 20% esthétique vs reconstruction

- Complications des implants
- Précoces
- Tardives

- **Les cancers ne sont pas plus fréquents mais parfois de diagnostic plus tardif (ARS)**

COMPLICATIONS PRECOCES

- Hématome
- Infection
- Lymphocèle +++

- **ECHOGRAPHIE**

Lymphocèle ponction 250 cc bactériologie / cytologie

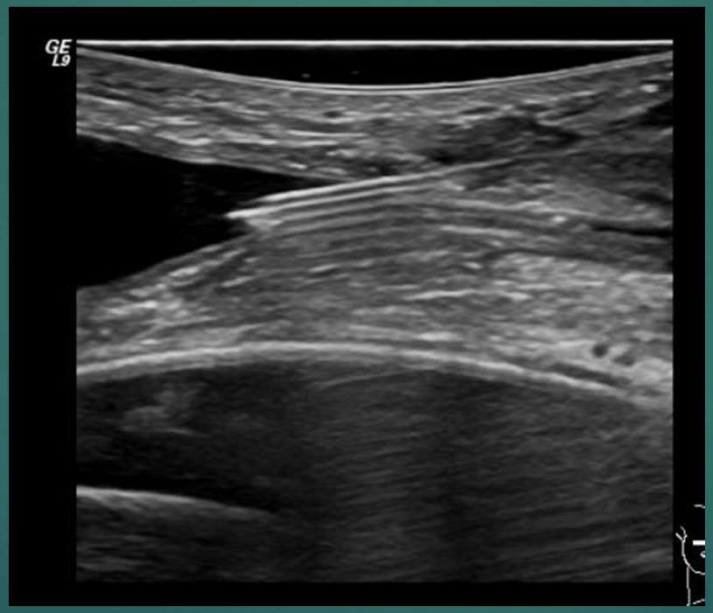

COMPLICATIONS PRECOCES

- Infection

COMPLICATIONS TARDIVES

- Contracture Baker 3 et 4
- Diagnostic clinique

- US pour recherche de rupture

- Coque



COMPLICATIONS TARDIVES

- RUPTURES 8% à 10 ans

- ECHOGRAPHIE +++
- MAMMOGRAPHIE
- IRM

SIGNES RUPTURES

intra capsulaire

MAMMO :

- Lignes opaques
- Augmentation apparente du volume de l'implant (expansion axillaire)
- Sérosité radio claire
- Aspect feuilleté (double contour)

ECHO:

- Aspect hétérogène du contenu
- Ligne hyperéchogene de l'enveloppe qui baigne dans le gel (# des plis, des écho de répétition)

IRM :

- Linguine sign
- Trou de serrure, larme, goutte d'eau

extra capsulaire

MAMMO:

- Siliconome
- Double contour

ECHO :

- Siliconome (tempête de neige, ou hypoéchogéne ou anéchogène) à proximité de la capsule ou à distance

IRM :

- Siliconome
- Coulée péri- prothétique

COMPLICATIONS TARDIVES

- RUPTURES

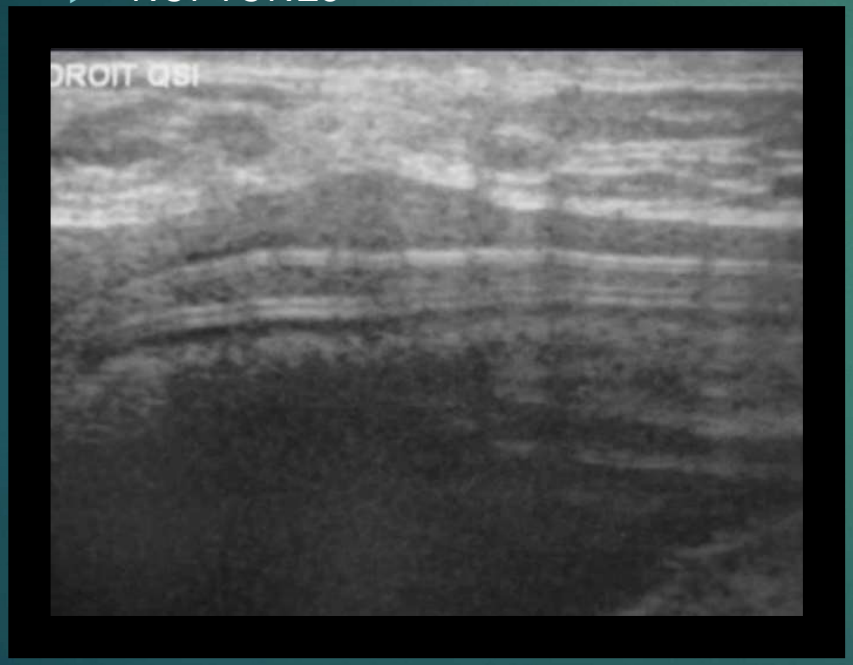

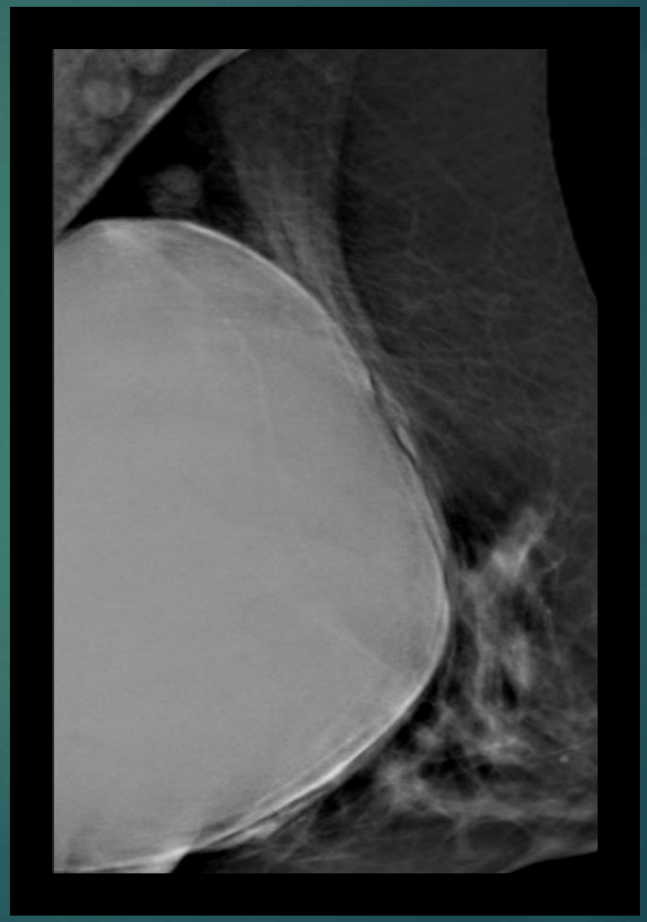

IRM

-Le « linguine sign » :
l'enveloppe flotte dans la prothèse:
image linéaire serpigineuse

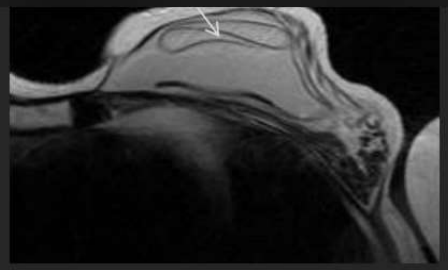

-**Le signe du trou de serrure, de la larme inversée**:
silicone visible au fond d'un pli dont les bords sont accolés ou pas

-**Le signe de la goutte d'eau** : petite bille de sérosité dans la prothèse (hypo sur la séquence silicone et hyper en T2), peu spécifique

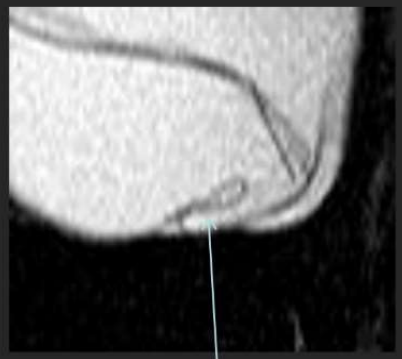

« larme »

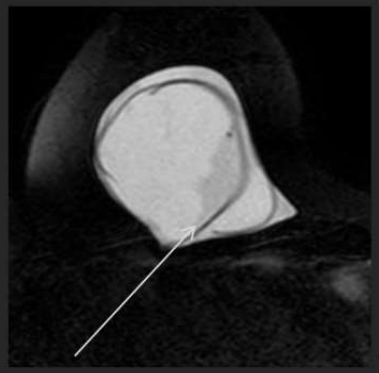

Linguine sign :
Hyposignal linéaire,
fin, parallèle à la prothèse

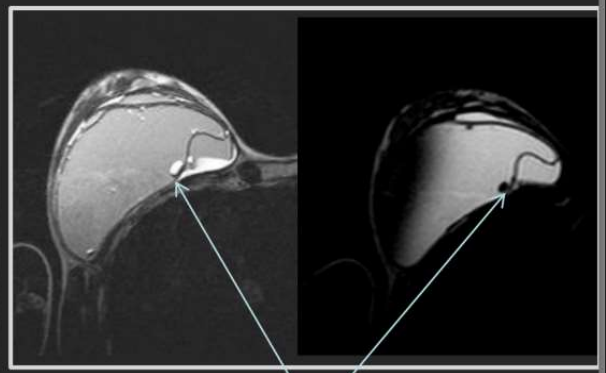

« goutte d'eau »

COMPLICATIONS TARDIVES

- Infections / inflammations

- Situation fréquente
- souvent après infection virale (réaction croisée ?)

- Echographie et irm en cas de doute
- Biologie

ANAMNESE +++ REFERENCE PROTHESE
MACRO TEXTURE ?
ALLERGAN ?

COMPLICATIONS TARDIVES

- Echographie : recherche d épanchement
- Ponction itérative au besoin

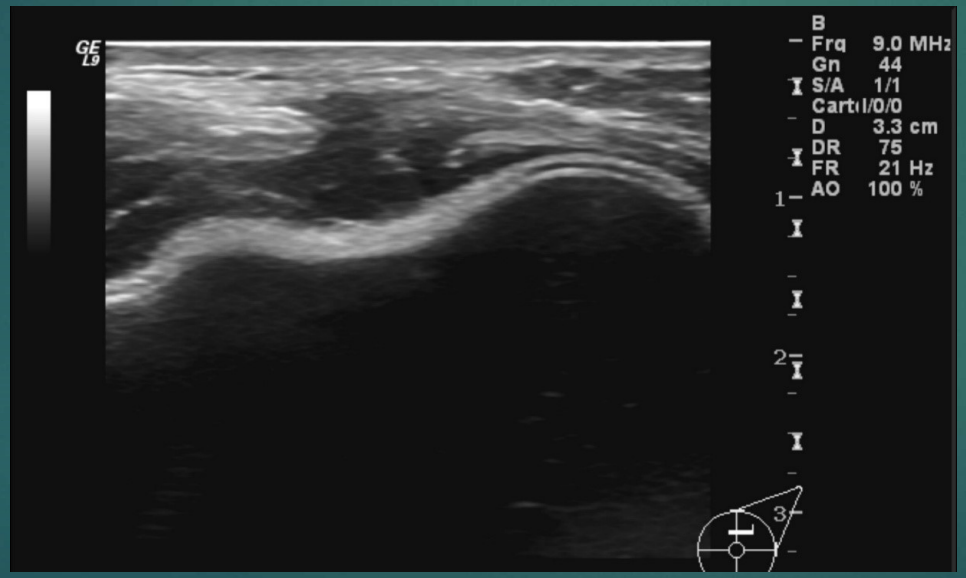

COMPLICATIONS TARDIVES

- Bilan non concluant ou clinique suspecte

- IRM +++

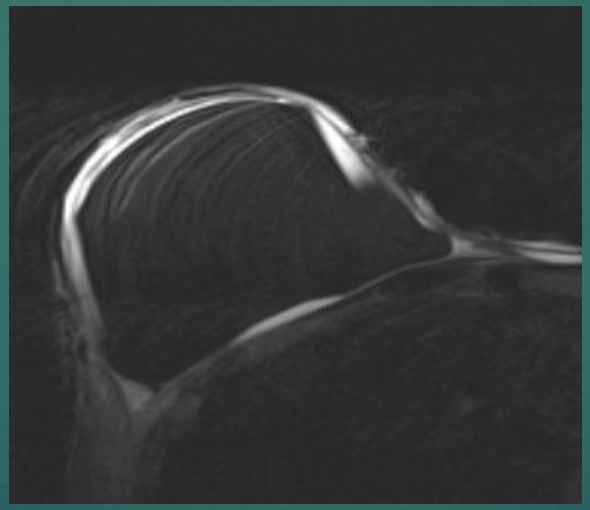

EPANCHEMENTS DOULEUR

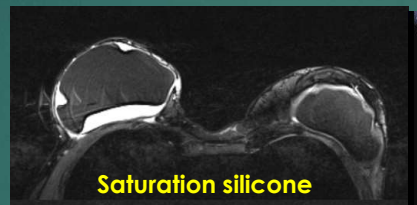

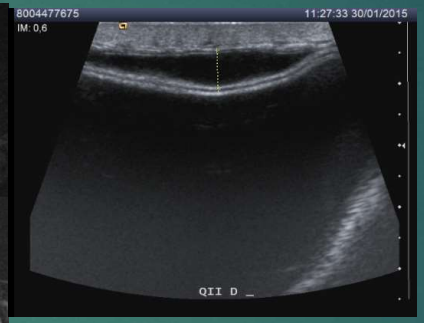

Epanchement sans pdc: pas d'arguments infectieux.
Intervention: coque inflammatoire

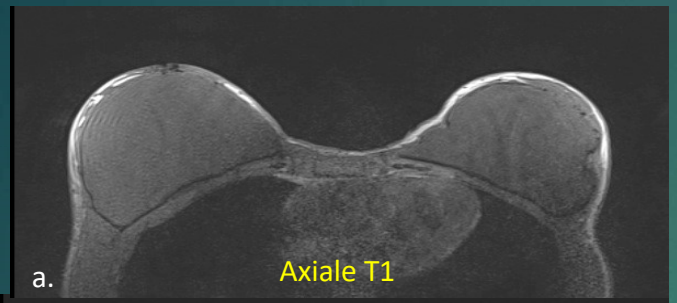

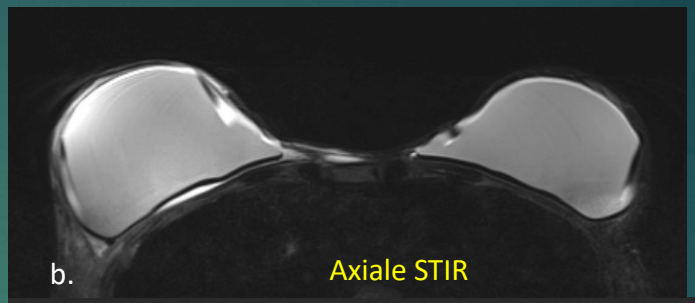

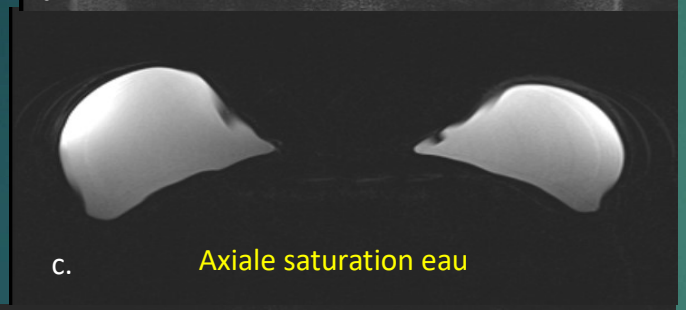

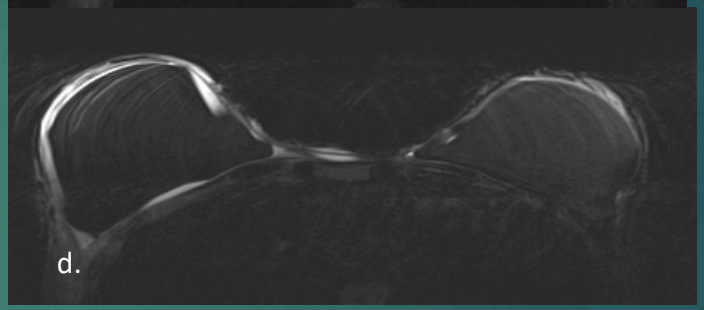

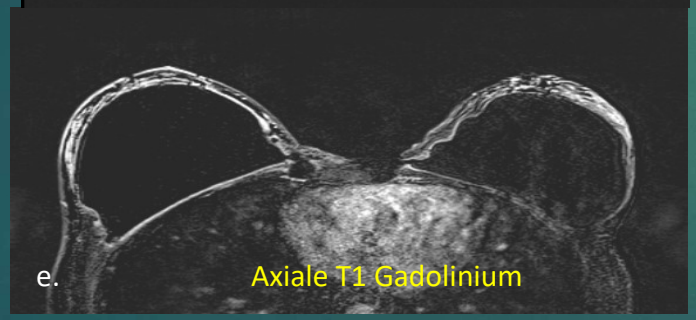

Patiente avec prothèses de silicone bilatérales (mammectomie préventive). Douleurs droites.
a.b.: minime collection péri-prothétique droite
c.d.: collection séreuse, sans silicone
e.: prise de contraste péri-prothétique: inflammation avec suspicion clinique de surinfection, confirmée après dépose de la prothèse.

COMPLICATIONS TARDIVES

- Si bilan négatif et patiente peu symptomatique
- SURVEILLANCE sans traitement

- Si épanchement : ponction +++
- antalgique
- recherche de LAGC
- bactério

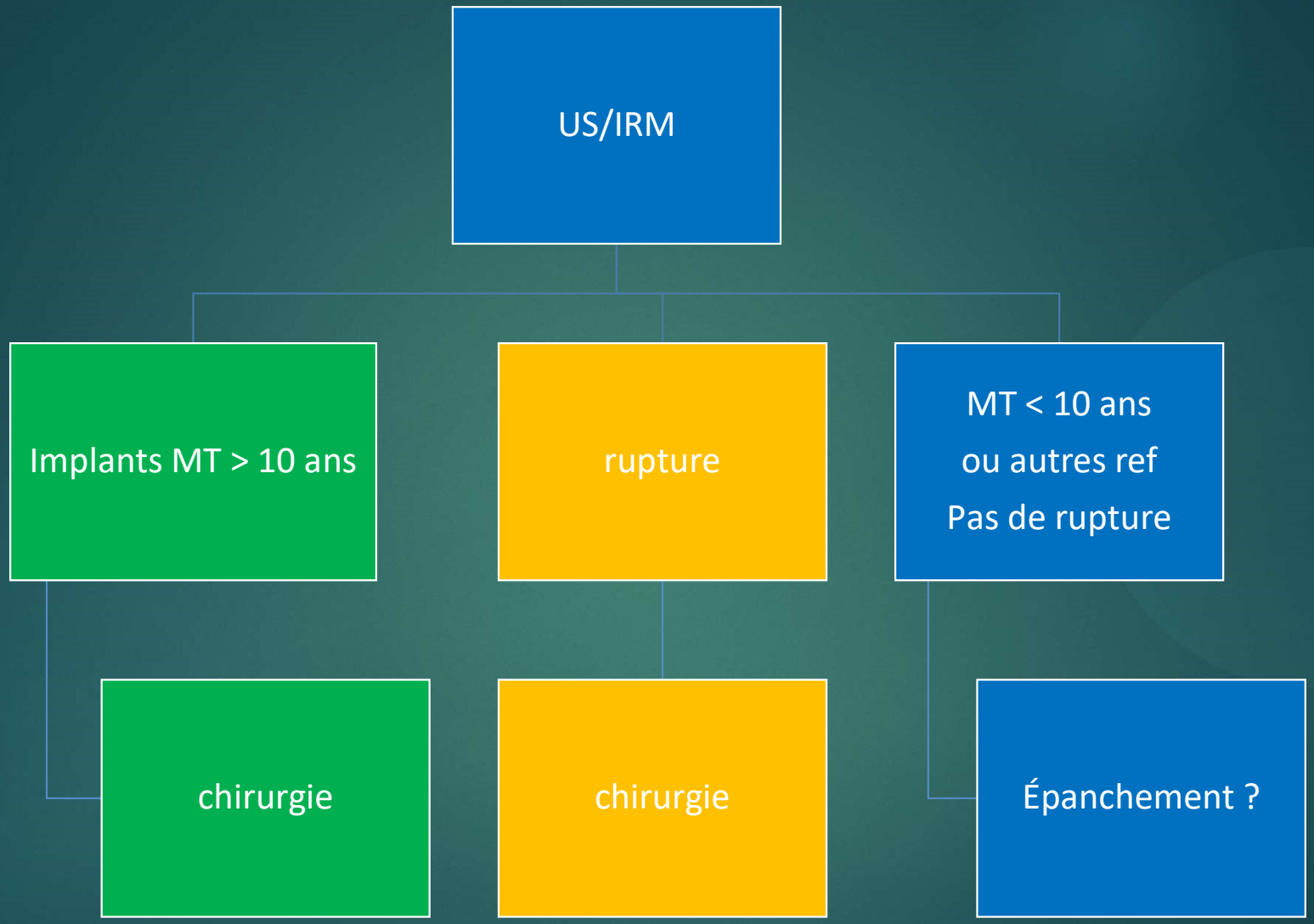
US/IRM
Implants MT > 10 ans
rupture
MT < 10 ans
ou autres ref
Pas de rupture
chirurgie
chirurgie
Épanchement ?

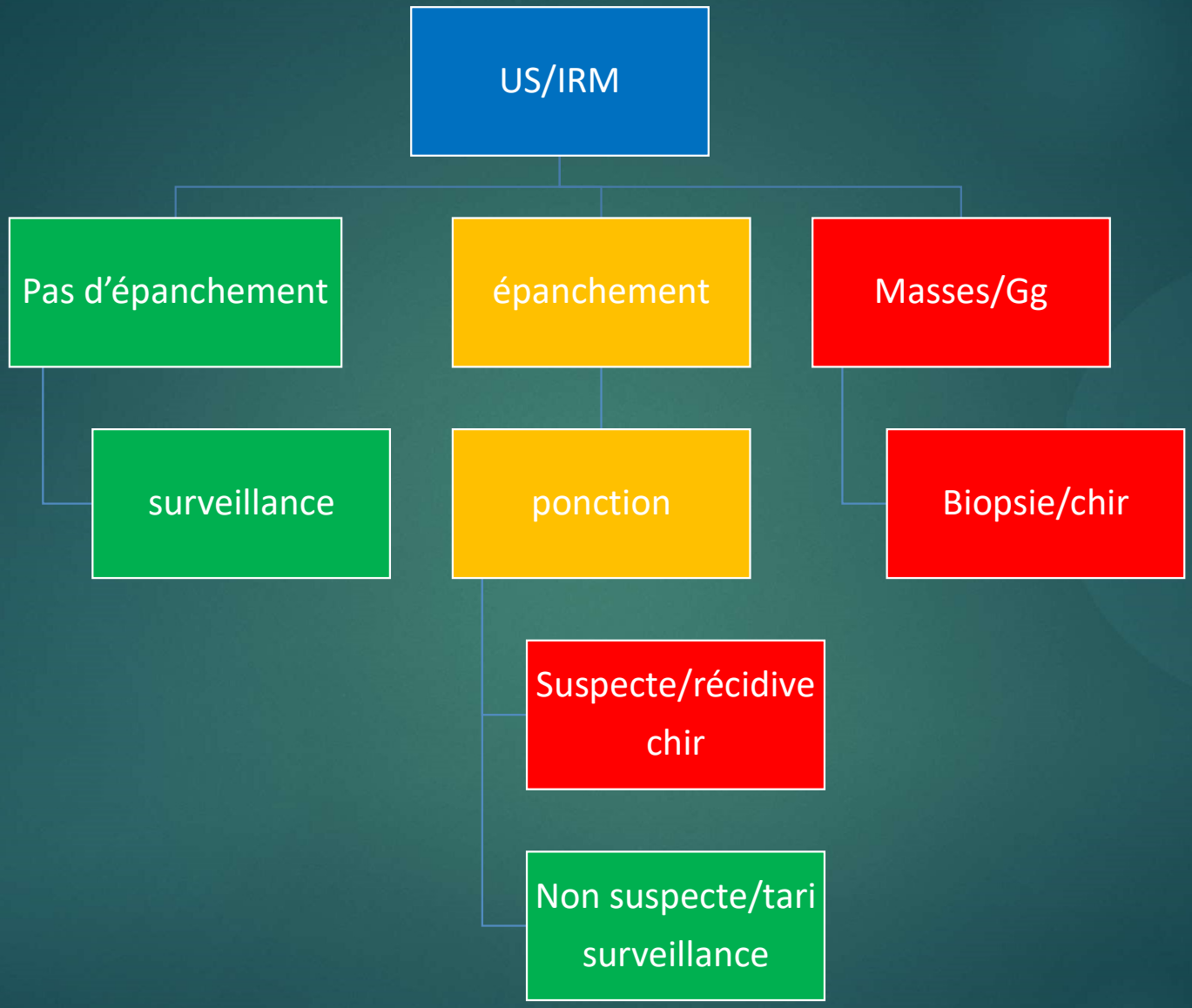
US/IRM
Pas d'épanchement
épanchement
Masses/Gg
surveillance
ponction
Biopsie/chir
Suspecte/récidive
chir
Non suspecte/tari
surveillance

SUSPICION DE LAGC

- Lymphome anaplasique à grandes cellules
- Connu depuis 1997
- Classé en sous type depuis 2016 dans la classification OMS

Nombres de cas répertoriés

- 500 cas aux USA

- 78 cas en France au 01/01/2021
- Complication rare : 1 à 2 cas pour 10000 patientes porteuses de prothèses

- Réseau lymphopath RCP de recours Henri Mondor
- Declaration ANSM
- CSST depuis 03/2015

- Probablement sous évalué !

généralités

- Genèse
- Réaction fibreuse chronique de la capsule
- Lit du LAGC
- Point de départ sur le versant interne de la capsule

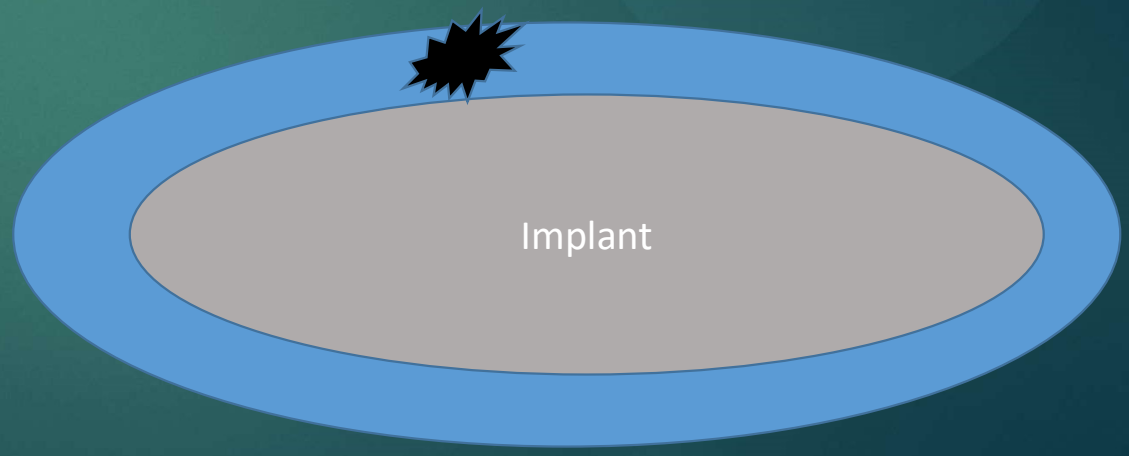

généralités

- Rôle des implants **macro texturés**
- **Surtout Allergan**
- **Effet velcro +++** à l origine d'une puissante réaction inflammatoire parfois Double Caspule

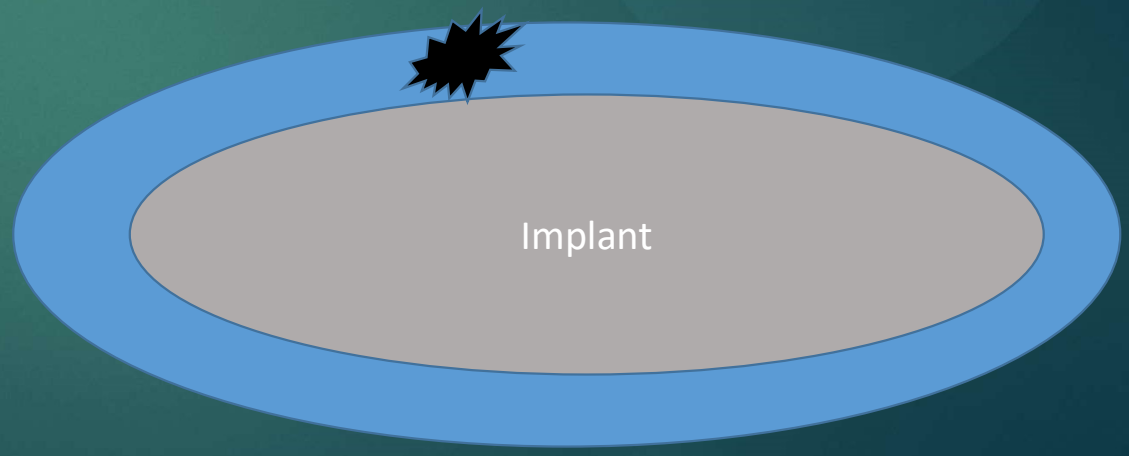

Effet velcro/Allergan vs autres Macro T

texture négative texture positive



Aspect Ana Path

- LNH
- Anaplasique exprimant CD30 et ALK-

- Deux sous types
- Forme « sereuse » indolent 2/3 cas : cellules lymphomateuses rares peu cohésives

- Forme infiltrante 1/3 cas : masses tumorales

clinique

- âge moyen 60 ans
- Délai moyen 10 ans

- Rôle des poses itératives
- Implants macrotexturés +++

clinique

Deux formes

Forme « séreuses» 2/3

- Épanchements récidivants / inflammations
- Contracture / coque

Forme « tumorale » 1/3

- Masses palpables
- Adénopathies

Peu spécifique !!!

imagerie

Imagerie standard : mammo /US

- **Épanchement +++**
- Masses
- Epaississement de la capsule sur le versant interne
- Adénopathies

IRM

- Épanchement
- Masses
- Épaississement capsule irrégulier
- **Rehaussement après injection +++**
- **Adénopathies axillaires et mammaires internes**

Pet scanner : bilan

Traitement / prise en charge

- chirurgie : dépose de l implant / **capsulectomie** / exérèse des masses et adénopathies

- chimiothérapie

MT gauche EN 2009 CIS ETENDU

DOULEURS / TENSIONS / ROUGEUR
CHANGEMENT DE PROTHÈSE EN 2013
SANS AUCUN EFFET !!!

EPANCHEMENT RECIDIVANT

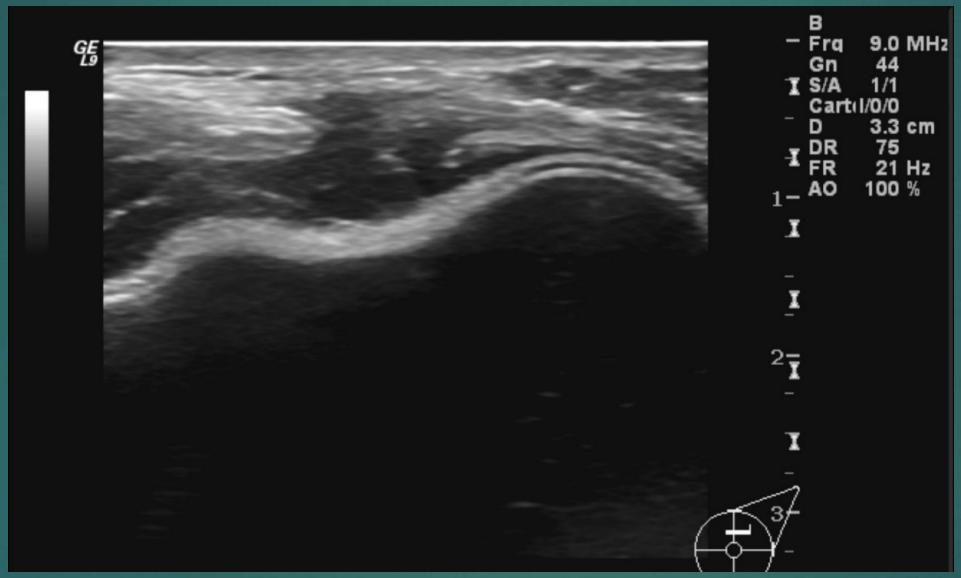

IRM

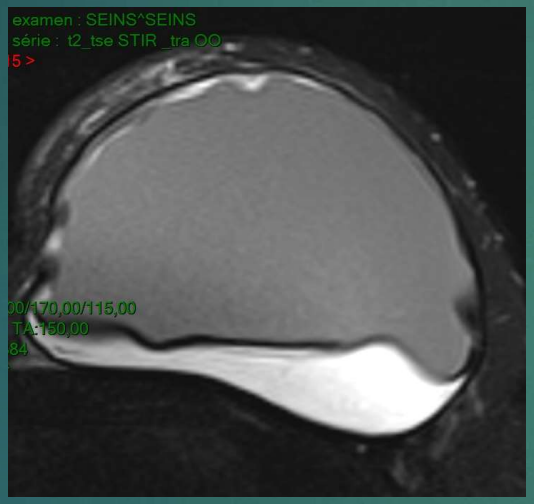

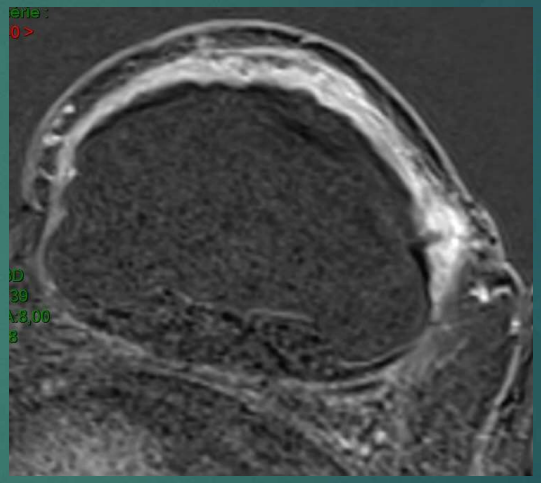

IRM

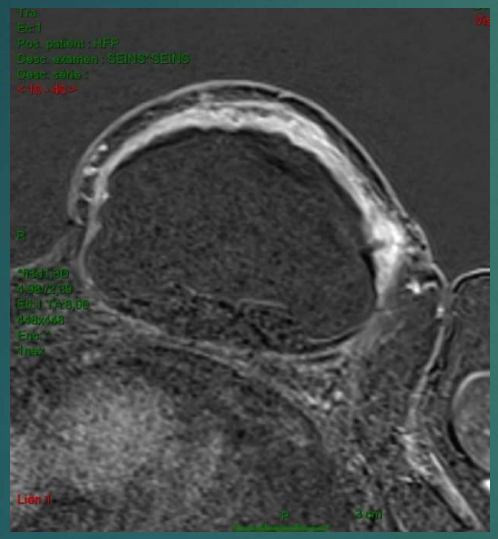
Pos. patient : HFP
Desc. examen : SEINS^SEINS
Desc. série :
R
Lien II
P
3 cm

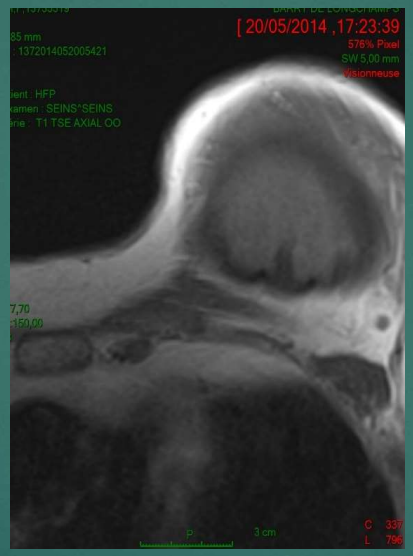
[20/05/2014 ,17:23:39
576% Pixel
SW 5,00 mm
Visionneuse
1372014052005421
HFP
SEINS^SEINS
T1 TSE AXIAL OO
P
3 cm
C 337
L 756

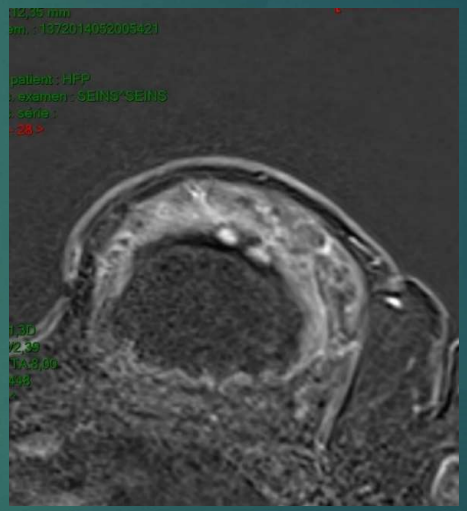

LNH PROTHESE CYTOPONCTION

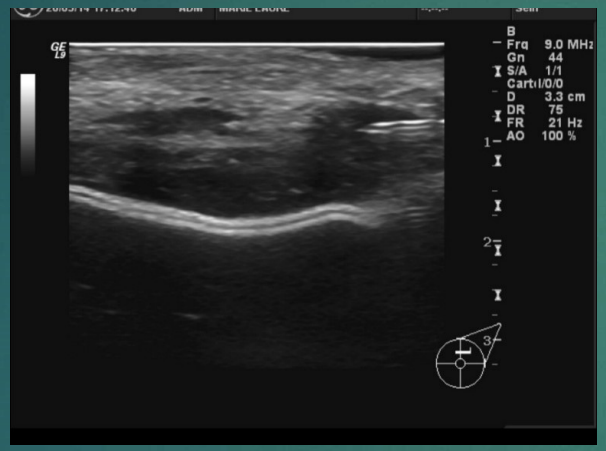

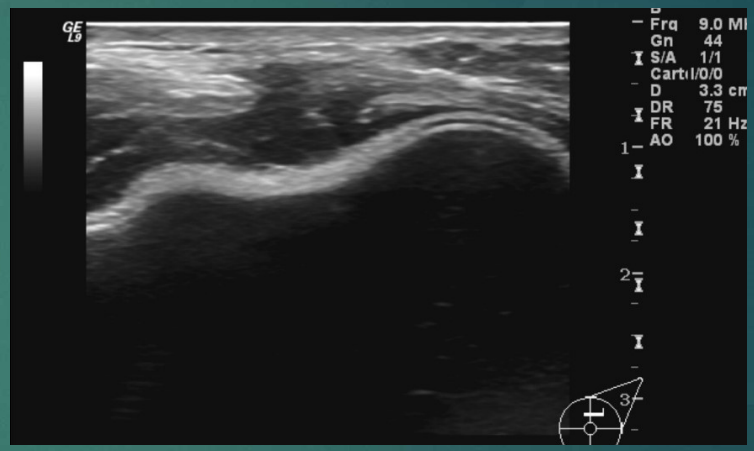

Forme « séreuse »

- Symptômes très peu spécifiques

Symptômes fréquents

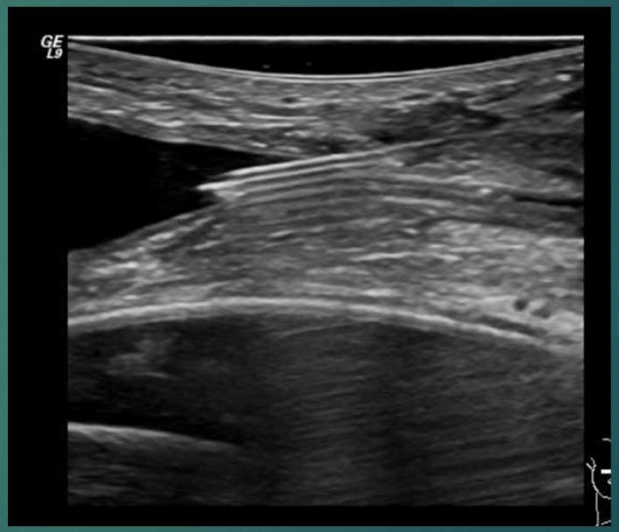

Patiente 54 ans mastectomie droite en 2013 augmentation volume du sein

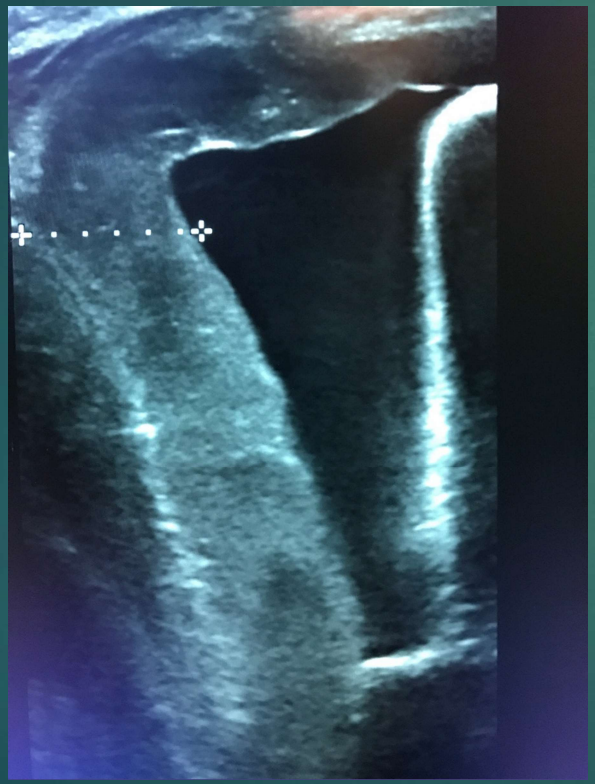

Echographie important épaississement de la capsule. Ponction épanchement biopsie capsule

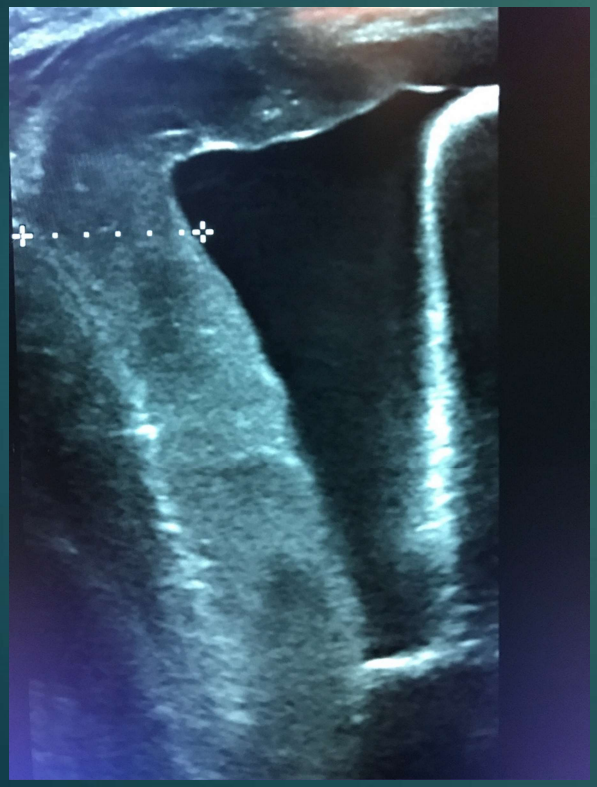

LAGC prouvé en biopsie ponction peu spécifique

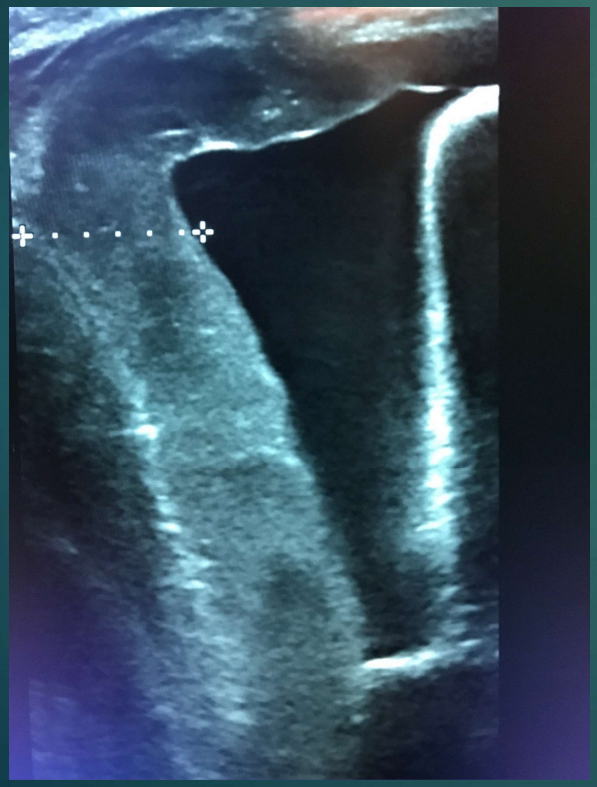

Traitement chirurgical

Capsulectomie

Implant

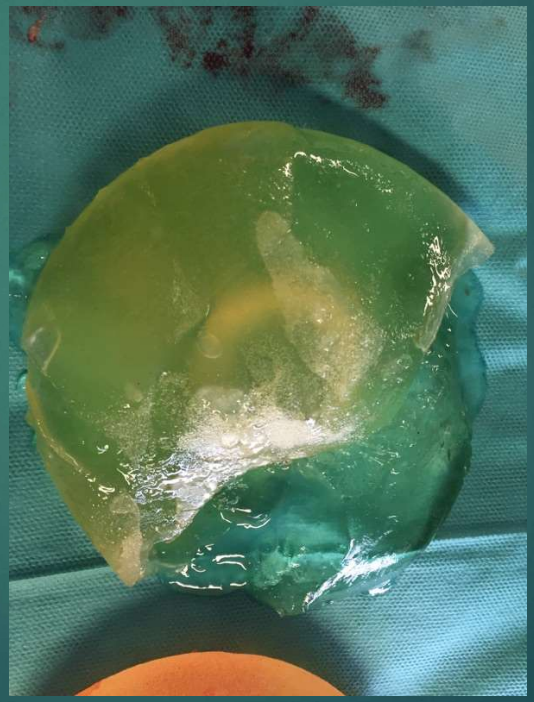

Messages

Devant tout symptôme

- Bilan standard MG/US
- IRM si bilan non concluant (capsule / prise contraste / adenopathies)

Messages

Devant tout épanchement

- Ponctionner le maximum de liquide
- biopsie si masse / biopsie GG
- Répéter le geste +++

Informer les Ana-Path ! CD30 ALK

Si pas de diagnostic et devant récidive : avis chirurgical

Dépose implant / capsulectomie

Messages

LAGC confirmé

- éclaration ANSM
- RCP nationale
- Réseau Lympho-path

Messages

Recommandations ANSM

- Retrait du marché des implants macro-texturés
- Pas de recommandation de dépose systématique
- Surveillance par US annuelle

Messages

Changement prothètique si :

- Épisodes inflammatoires récidivants
- Suspicion de LAGC
- Prothèses macro T de plus de 10 ans
- Demande de la patiente

Penser au cancer !!!

3,5 /1000 vs 0,2/1000

T épith **LAGC**

Travail d équipe / bonne communication